



Clínica Veterinária
MORADA DOS ANIMAIS

Dra. Elizabeth B. Luna

CRMV - SP 4562

Dra. Adriana G. Varella

CRMV - SP 9294

Dr. João Pinheiro P. Barros

CRMV - SP 17.823

RADIOGRAFIA COXO FEMORAL E COTOVELOS

Raça: ROTTWEILER

Sexo : FÊMEA Cor: PRETO/CANELA

Nome: JETTA NAVAR DI FERRARESI

Nascimento: 03/07/2017

RG: SPQ/17/02209 MC : 9630080000816764


Proprietário: ODAIR AP. GARCIA ALAMINO

LAUDO RADIOGRÁFICO

O animal acima foi submetido ao exame de displasia de coxo femoral, obtendo resultado **HD (+/-) Quase Normal (B)**, para membros posteriores, apresentando articulações coxofemorais discretamente incongruentes bilateralmente; acetábulos profundos e bem demarcados.

O animal acima foi submetido a exame de displasia de cotovelos, obtendo resultado **ED (0)**, para membro anterior direito, apresentando; **ED (0)**, para membro anterior esquerdo, apresentando articulações congruentes bilateralmente.

Embu, 08 de outubro de 2020.


Dra. Adriana G. Varella
CRMV-SP 9294

Adriana Gomes Varella
CRMV 9294



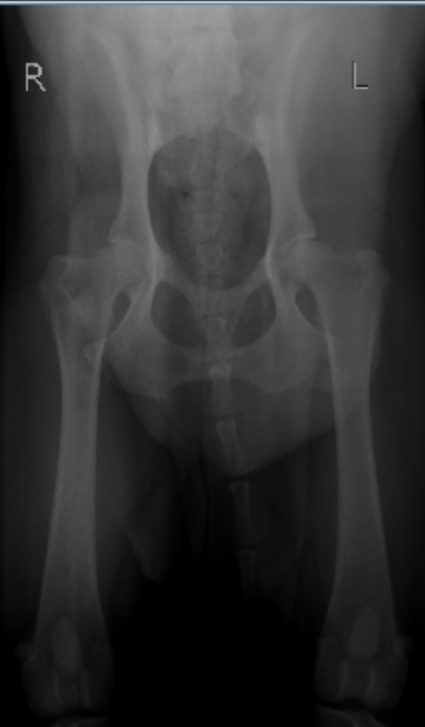96300800081674 2017/07/03 F 3Y
 JETTA NAVAR FERRARESI

R

L

CLINICA MORADA DOS ANIMAIS

1
 3DISC
 2020/10/08
 12:46:10
 SE 1
 IM 1

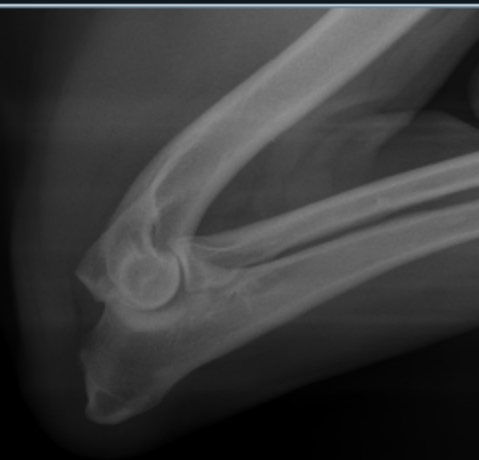

3785 x 2661
 C 2048 W 4095
 Z: 10%



96300800081674 2017/07/03 F 3Y
JETTA NAVAR FERRARESI

L



1
CLINICA MORADA DOS ANIMAIS

3DISC

2020/10/08

12:54:29

SE 3

IM 3



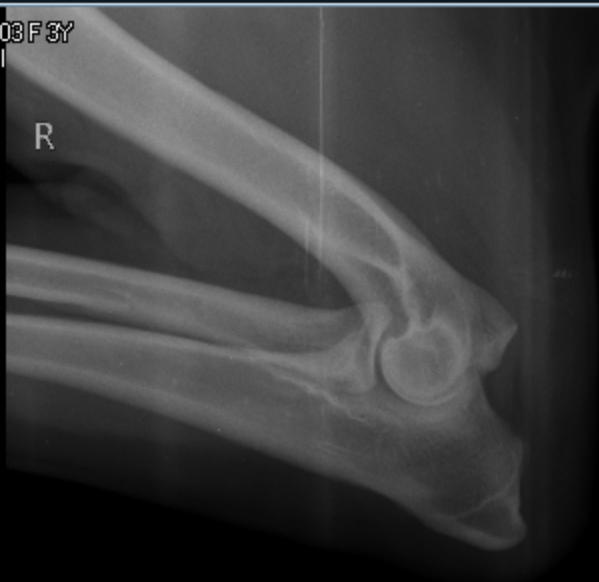500p

2093 x 1685

C 2048 W 4095

Z: 17%

96300800081674 2017/07/03 F 3Y
JETTA NAVAR FERRARESI



1
CLINICA MORADA DOS ANIMAIS

3DISC

2020/10/08

12:52:51

SE 2

IM 2



300p

1590 x 1525
C 2048 W 4095
Z: 23%