



Clínica Veterinária
MORADA DOS ANIMAIS

Dra. Elizabeth B. Luna

CRMV - SP 4562

Dra. Adriana G. Varella

CRMV - SP 9294

Dr. João Pinheiro P. Barros

CRMV - SP 17.823

RADIOGRAFIA COXO FEMORAL E COTOVELO

Raça: ROTTWEILER

Sexo : FÊMEA Cor: PRETO/CANELA

Nome: AKBARFORCE RONDA

Nascimento: 04/01/2019

RG: BR 13470 MC : 642090003610458


Proprietário: ODAIR AP. GARCIA ALAMINO

LAUDO RADIOGRÁFICO

O animal acima foi submetido ao exame de displasia de coxo femoral, obtendo resultado **HD (-) Normal (A)**, para membros posteriores, apresentando articulações coxofemorais congruentes bilateralmente; acetábulos profundos e bem demarcados.

O animal acima foi submetido a exame de displasia de cotovelos, obtendo resultado **ED (0)**, para membro anterior direito, apresentando; **ED (0)**, para membro anterior esquerdo, apresentando articulações congruentes bilateralmente.

Embu, 08 de outubro de 2020.

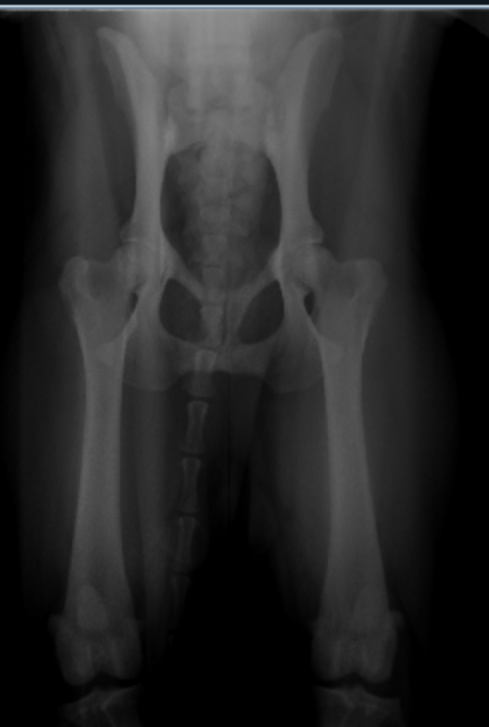
ZAP: Adriana G. Varella
CRMV-SP 9294

Adriana Gomes Varella

CRMV 9294

642090003610458 2019/01/04 F 1Y
AKBARFORCE RONDA

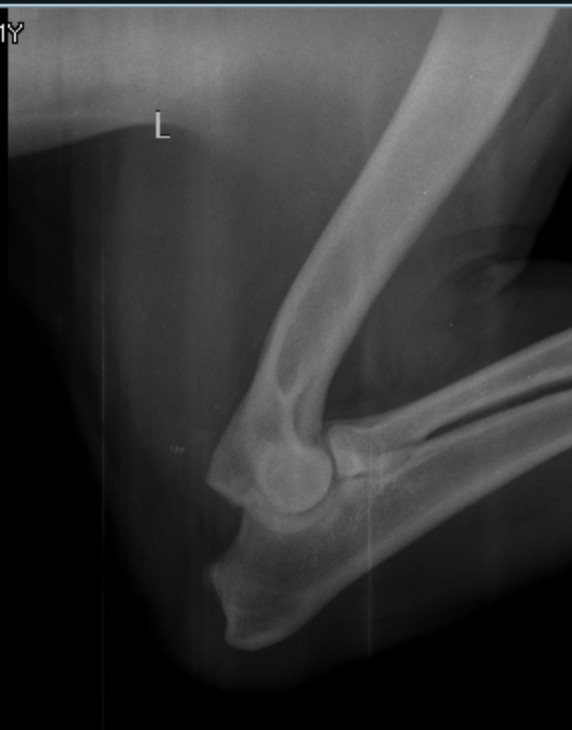1
CLINICA MORADA DOS ANIMAIS
3DISC
2020/10/08
11:28:56
SE 1
IM 1




4300 x 3500
C 2048 W 4095
Z: 8%



642090003610458 2019/01/04 F 1Y
AKBARFORCE RONDA



1
CLINICA MORADA DOS ANIMAIS
3DISC
2020/10/08
11:35:03
SE 2
IM 2



400p

1996 x 1562
C 2048 W 4095
Z: 18%

642090003610458 2019/01/04 F 1Y
AKBARFORCE RONDA

R

CLINICA MORADA DOS ANIMAIS

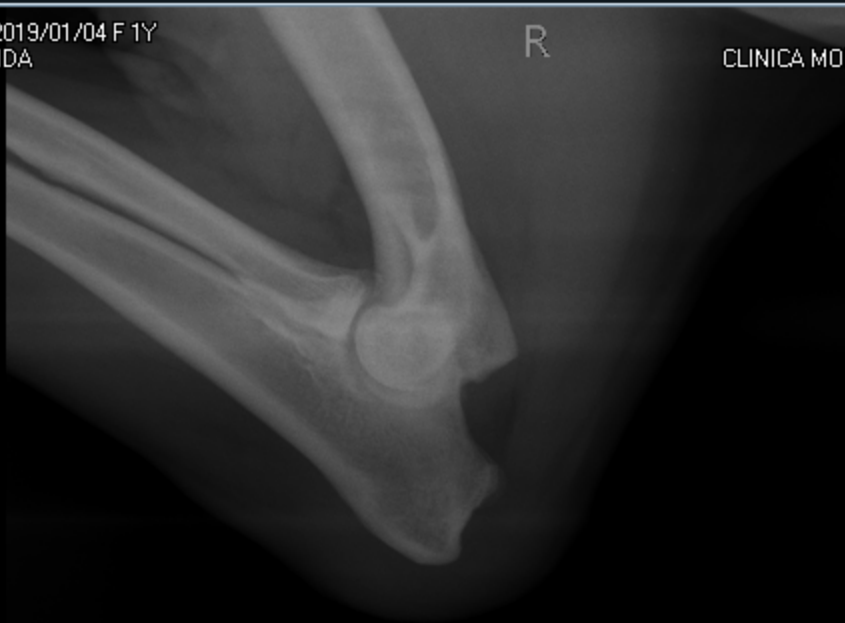3DISC

2020/10/08

11:36:39

SE 3

IM 3



1578 x 1832
C 2048 W 4095
Z: 23%