



CLÍNICA VETERINÁRIA

MORADA DOS ANIMÁIS

Dra. Elizabeth B. Lima

CRMV - SP 4562

Dra. Adriana G. Varella

CRMV - SP 9294

Dr. João Roberto P. Barros

CRMV - SP 17.823

RADIOGRAFIA COXO FEMORAL E COTOVELOS

Raça: ROTTWEILER

Sexo : FÊMEA Cor: PRETO/CANELA

Nome: ALOHA NAVAR DI FERRARESI

Nascimento: 25/12/16 RG: SPQ/16/04583

MC : 963008000800760

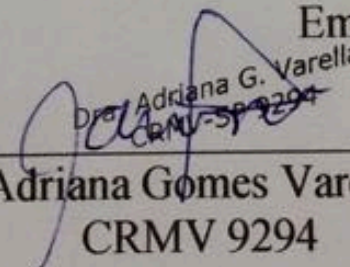
Proprietário: ODAIR AP. GARCIA ALAMINO

LAUDO RADIOGRÁFICO

O animal acima foi submetido a exame de displasia de coxo femoral, obtendo resultado **HD (+/-) Quase Normal (B)**, para membros posteriores, apresentando articulações coxofemorais discretamente incongruentes bilateralmente; Ângulo de Norberg em 102°.

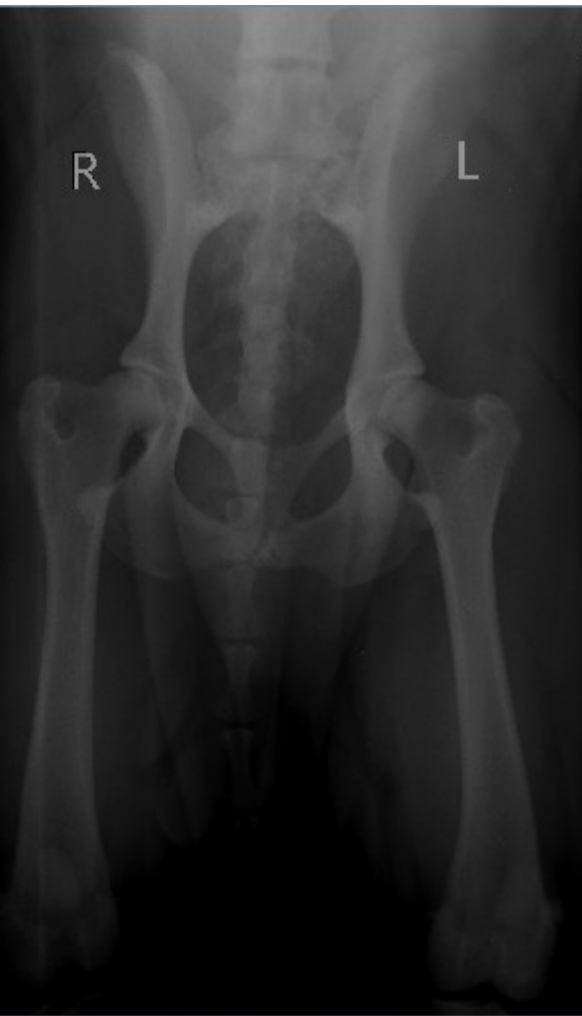O animal acima foi submetido a exame de displasia de cotovelos, obtendo resultado **ED (1)**, para membro anterior direito, **ED (1)**, para membro anterior esquerdo, apresentando articulações discretamente incongruentes bilateralmente, esclerose de osso subcondral.

Embu, 14 de junho de 2018


Dra. Adriana G. Varella
CRMV-SP 9294
Adriana Gomes Varella
CRMV 9294

MC: 963008000800760 2016/12/25 F 1Y
ALOHA NAVAR DI FERRARESI

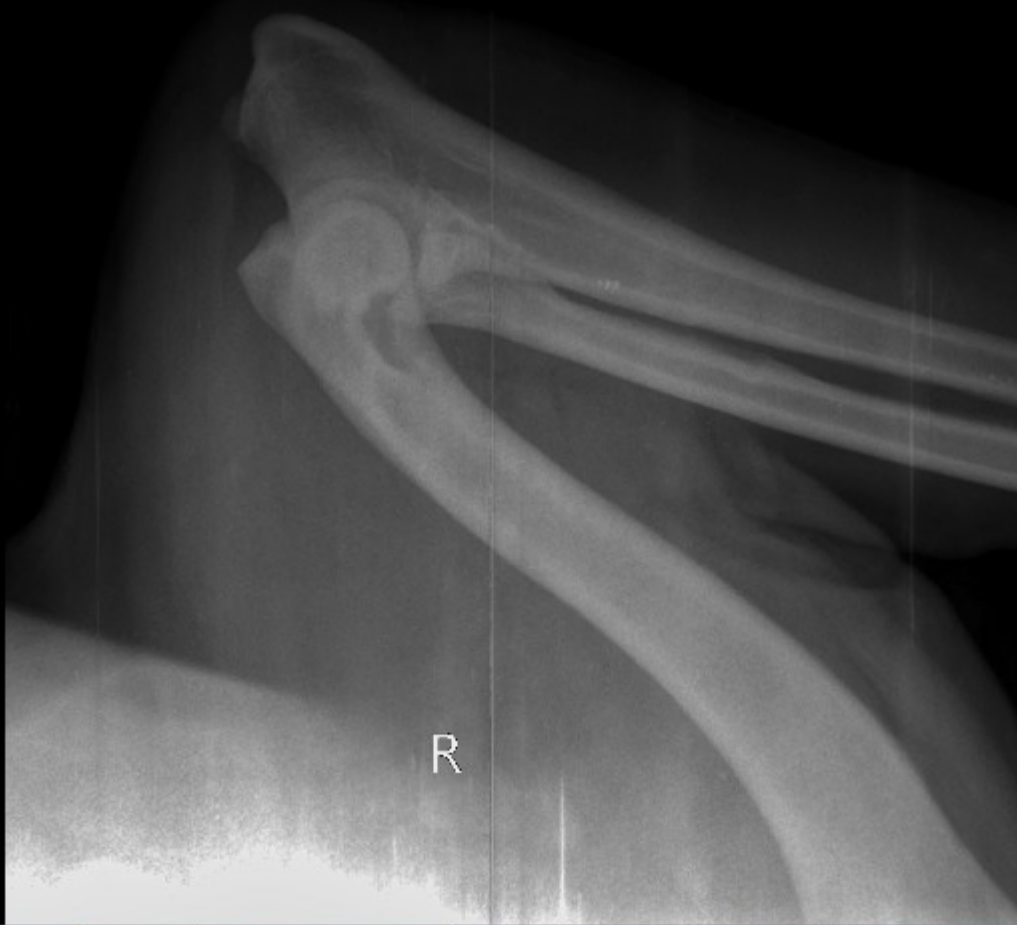1
CLINICA MORADA DOS ANIMAIS
3DISC
2018/06/14
10:54:26
SE 1
IM 1



3611 x 2474
C 2048 W 4095
Z: 14%

MC: 963008000800760 2016/12/25 F 1Y
ALOHA NAVAR DI FERRARESI

1
CLINICA MORADA DOS ANIMAIS
3DISC
2018/06/14
11:00:34
SE 3
IM 3

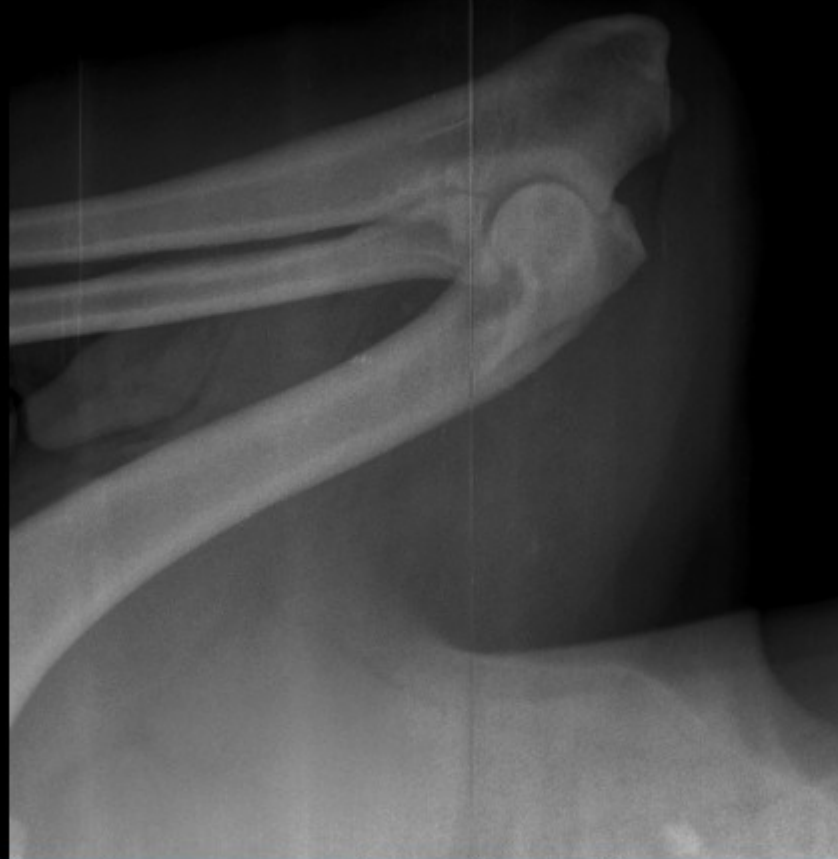

1763 x 1782
C 2048 W 4095
Z: 29%

MC: 963008000800760 2016/12/25 F 1Y
ALOHA NAVAR DI FERRARESI

1
CLINICA MORADA DOS ANIMAIS
3DISC
2018/06/14
10:56:47
SE 2
IM 2

L



1894 x 1576
C 2048 W 4095
Z: 27%