



CLÍNICA VETERINÁRIA

MORADA DOS ANIMAIS

Dra. Elizabeth B. Luna

CRMV - SP 4562

Dra. Adriana G. Varella

CRMV - SP 9294

Dr. João Pinheiro P. Barros

CRMV - SP 17.823

RADIOGRAFIA COXO FEMORAL E COTOVELO

Raça: ROTTWEILER

Sexo : MACHO Cor: PRETO/CANELA

Nome: VARRUS DAKOS FERRARESI

Nascimento: 22/07/16

RG: SPQ/16/02434 MC : 963008000654251

Proprietário: ODAIR AP. GARCIA ALAMINO

LAUDO RADIOGRÁFICO

O animal acima foi submetido a exame de displasia de coxo femoral, obtendo resultado **HD (-) Normal (A)**, para membros posteriores, apresentando articulações coxofemorais congruentes bilateralmente.

O animal acima foi submetido a exame de displasia de cotovelos, obtendo resultado **ED (0)**, para membro anterior direito, **ED (0)**, para membro anterior esquerdo, apresentando articulações congruentes bilateralmente.

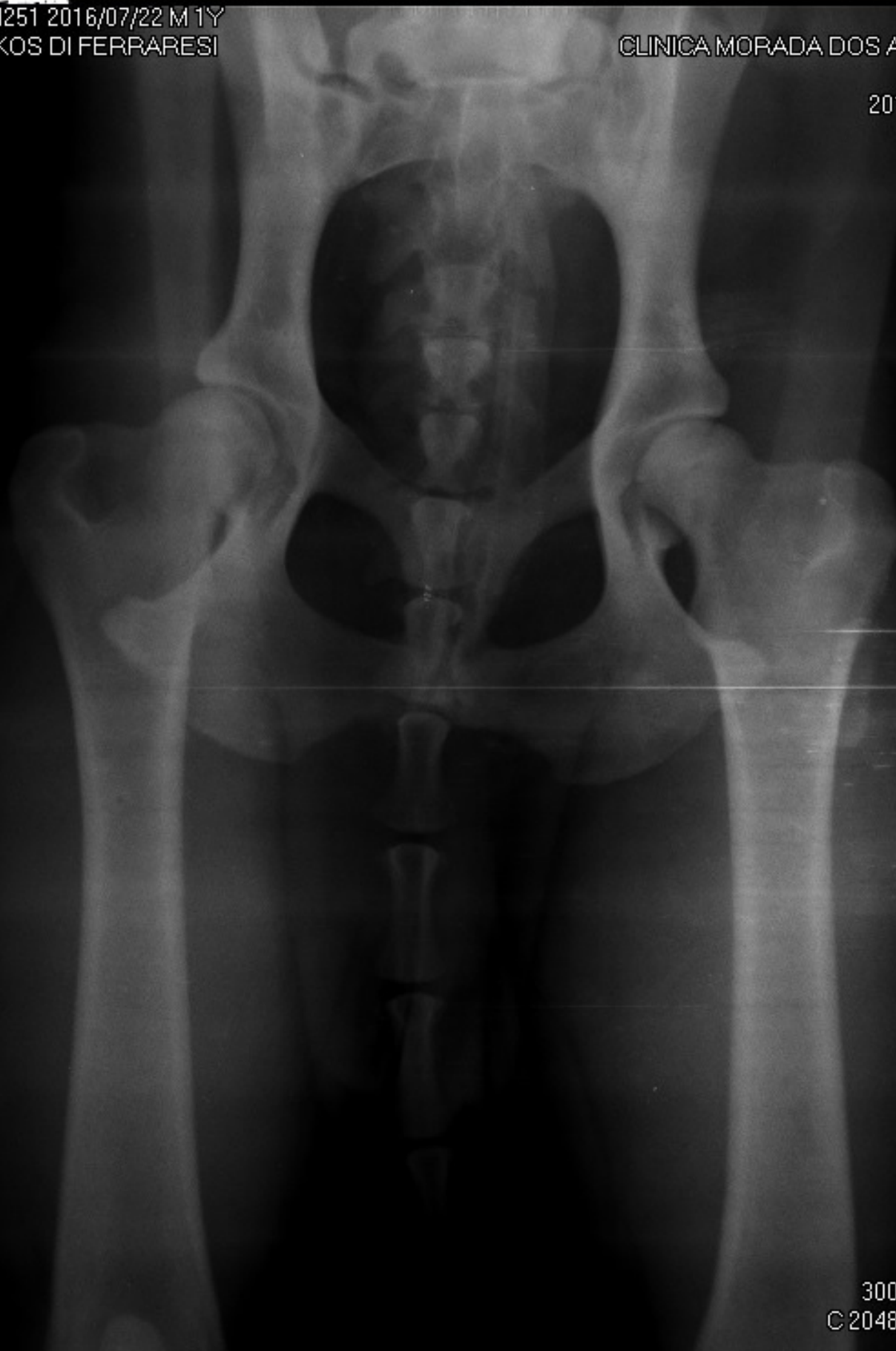
Adriana G. Varella
CRMV SP 9294

Embu, 24 de outubro de 2017

Adriana Gomes Varella
CRMV 9294

963008000654251 2016/07/22 M 1Y
VARRUS DAKOS DI FERRARESI

CLINICA MORADA DOS ANIMAIS
3DISC
2017/10/24
12:03:24
SE 1
IM 1



700p

3000 x 2400
C 2048 W 4095
Z: 25%