



**Clínica Veterinária
MORADA DOS ANIMAIS**

Dra. Elizabeth B. Luna

CRMV - SP 4562

Dra. Adriana G. Varella

CRMV - SP 9294

Dr. João Pinheiro P. Barros

CRMV - SP 17.823

RADIOGRAFIA COXO FEMORAL E COTOVELO

Raça: ROTTWEILER

Sexo : FÊMEA Cor: PRETO/CANELA

Nome: AKBARFORCE RUANDA

Nascimento: 04/01/2019

RG: BR 13467 MC : 642090003610454


Proprietário: ODAIR AP. GARCIA ALAMINO

LAUDO RADIOGRÁFICO

O animal acima foi submetido ao exame de displasia de coxo femoral, obtendo resultado **HD (+) Ainda Permitido (C)**, para membros posteriores, apresentando articulação coxofemoral esquerda congruente; articulação direita discretamente incongruente; esclerose em colo femoral correspondente; esclerose de bordos articulares bilaterais.

O animal acima foi submetido a exame de displasia de cotovelos, obtendo resultado **ED (1)**, para membro anterior direito, apresentando articulação discretamente incongruente; **ED (0)**, para membro anterior esquerdo, apresentando articulação congruente.

Embu, 08 de outubro de 2020.


Dra. Adriana G. Varella
CRMV-SP 9294

Adriana Gomes Varella
CRMV 9294

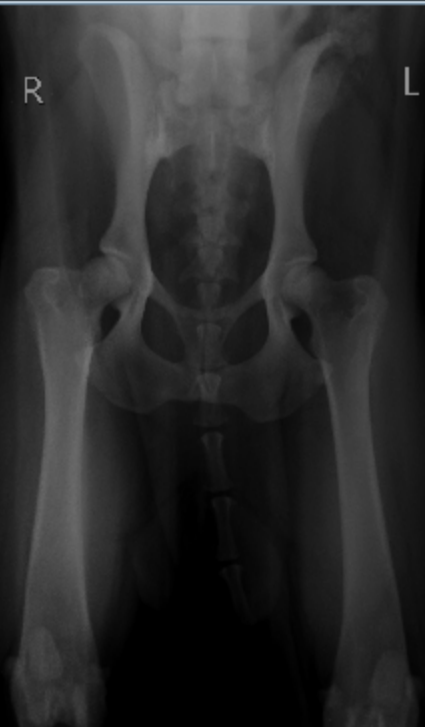

642090003610454 2019/01/04 F 1Y
 AKBARFORCE RUANDA

1
 CLINICA MORADA DOS ANIMAIS
 3DISC
 2020/10/08
 12:04:32
 SE 1
 IM 1

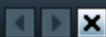R

L



900p

3878 x 2808
 C 2048 W 4095
 Z: 9%



642090003610454 2019/01/04 F 1Y
AKBARFORCE RUANDA

CLINICA MORADA DOS ANIMAIS

3DISC

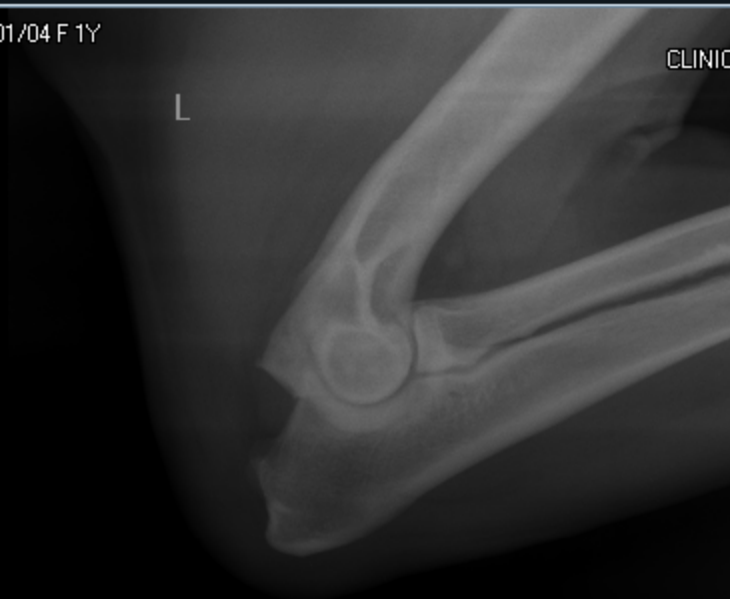2020/10/08

12:11:02

SE 2

IM 2

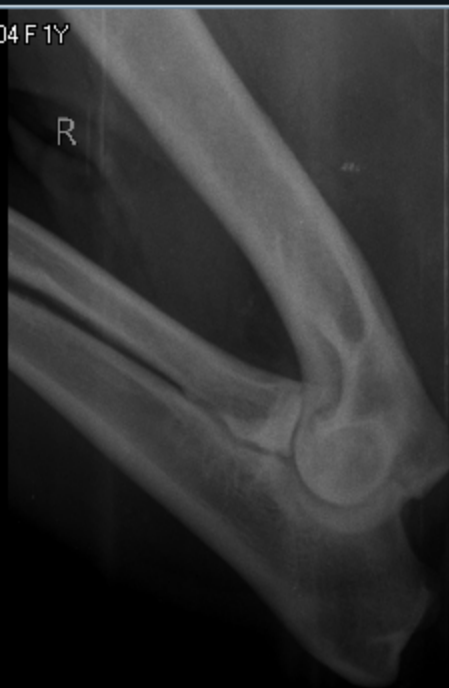L



400p

1665 x 1665
C 2048 W 4095
Z: 22%

642090003610454 2019/01/04 F 1Y
AKBARFORCE RUANDA



1
CLINICA MORADA DOS ANIMAIS
3DISC
2020/10/08
12:13:04
SE 3
IM 3



300p

1553 x 1418
C 2048 W 4095
Z: 23%