



Clínica Veterinária
MORADA DOS ANIMAIS

Dra. Elizabeth B. Luna

CRMV - SP 4562

Dra. Adriana G. Varella

CRMV - SP 9294

Dr. João Pinheiro P. Barros

CRMV - SP 17.823

RADIOGRAFIA COXOFEMORAL e COTOVELOS

Raça: ROTTWEILER

Sexo : MACHO Cor: PRETO/CANELA

Nome: ADONIS VARRUS DI FERRARESI

Nascimento: 21/02/2019

RG: SPQ/19/00314 MC : 963008001156862


Proprietário: ODAIR AP. GARCIA ALAMINO

LAUDO RADIOGRÁFICO

O animal acima foi submetido ao exame de displasia de coxo femoral, obtendo resultado **HD (-) Normal (A)**, para membros posteriores, apresentando articulações coxofemorais congruentes bilateralmente; acetábulos profundos e bem demarcados.

O animal acima foi submetido a exame de displasia de cotovelos, obtendo resultado **ED (0)**, para membro anterior direito, apresentando; **ED (0)**, para membro anterior esquerdo, apresentando articulações congruentes bilateralmente.

Embu, 08 de outubro de 2020.


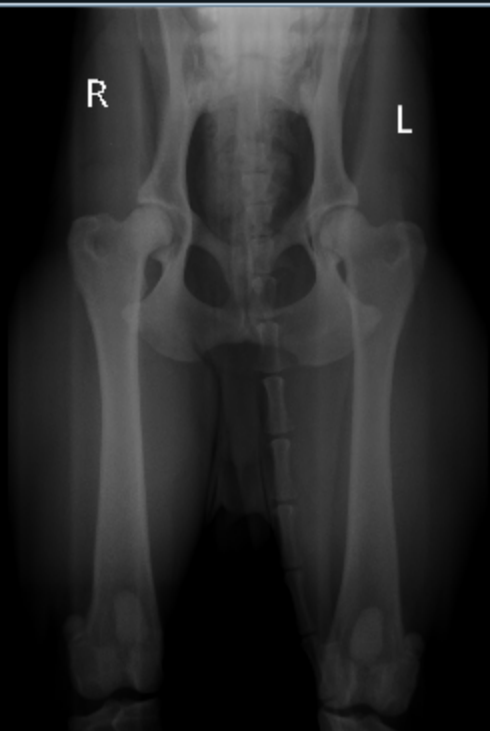

Dra. Adriana G. Varella
CRMV - SP 9294

Adriana Gomes Varella
CRMV 9294



963008001156862 2019/02/21 M 1Y
 ADONIS VARRUS DI FERRARESI

1
 CLINICA MORADA DOS ANIMAIS
 3DISC
 2020/10/08
 13:00:57
 SE 1
 IM 1



3992 x 2641
 C 2048 W 4095
 Z: 9%



963008001156862 2019/02/21 M 1Y
ADONIS VARRUS DI FERRARESI

CLINICA MORADA DOS ANIMAIS

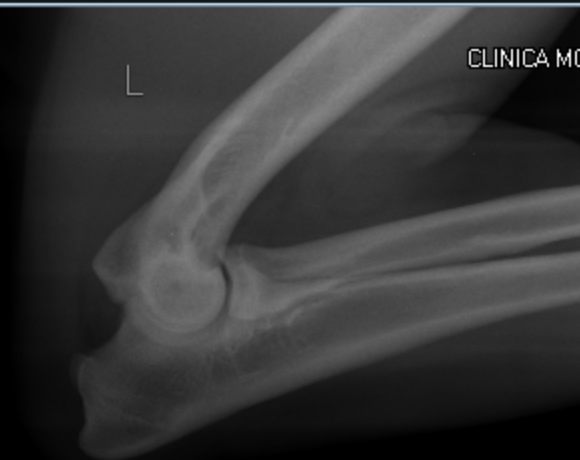3DISC

2020/10/08

13:12:14

SE 3

IM 3

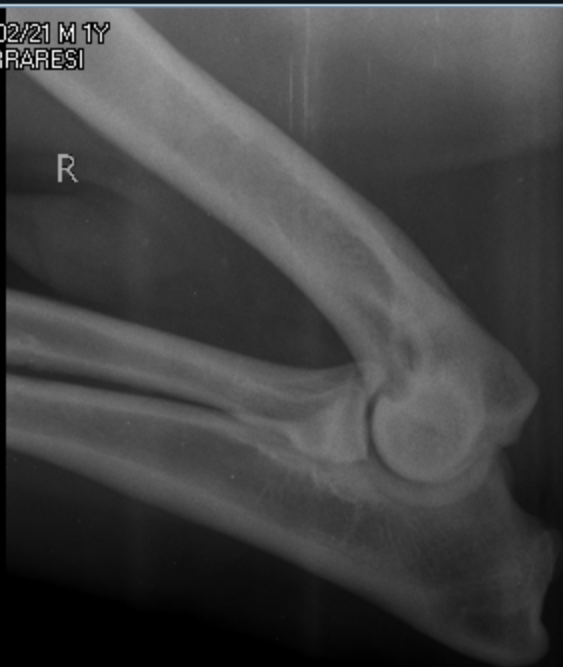

1885 x 2139
C 2048 W 4095
Z: 19%

963008001156862 2019/02/21 M 1Y
ADONIS VARRUS DI FERRARESI

1
CLINICA MORADA DOS ANIMAIS
3DISC
2020/10/08
13:07:01
SE 2
IM 2

R



300p

1441 x 1460
C 2048 W 4095
Z: 25%